Aus der Universitäts-Frauenklinik Marburg.
Leiter: Geh. Medizinalrat Professor Dr. med. E. Kehrer.

Das primäre Ovarialcarcinom und seine lymphogene metastatische Aussaat in den Uterus.

Inaugural-Dissertation

zur

Erlangung der Doktorwürde

in der

Medizin, Chirurgie und Geburtshilfe

der

Hohen

Medizinischen Fakultät der Universität Marburg

vorgelegt von

Walther Schmelz
Medizinalpraktikant aus Wiesbaden.

MARBURG
Buchdruckerei von JOH. HAMEL
1927

Angenommen von der medizinischen Fakultät Marburg
am 3. März 1927.

Gedruckt mit Genehmigung der Fakultät.

Referent: Herr Geh. Medizinalrat Prof. Dr. med. E. Kehrer.

R. UNIV.
BIBLIOTHEEK
LEIDEN

Unsere Kenntnisse über das Vorkommen besonders der malignen Geschwülste im Ovarium sind in den letzten Jahrzehnten so erweitert worden, daß es uns zumeist möglich ist, die metastatischen Ovarialkarzinome von den autochthon entstandenen histologisch abzugrenzen. Klinisch ist diese Unterscheidung oft außerordentlich schwierig, da selbst metastatische Ovarialkarzinome während der Operation als solche nicht erkannt werden können, zumal, wenn der Primärtumor noch so klein ist, daß er bei geöffneter Bauchhöhle dem Operateur entgeht.

Auch morphologisch gelingt es mitunter nur durch besondere Färbemethoden (z. B. Mucinkarminfärbung) die wahre Natur der Neubildung zu erkennen. Andererseits können aber auch metastatische Ovarialkarzinome und primäre Ovarialkarzinome morphologisch sowie auch biologisch vollkommen gleichartig sein, sodaß erst der Operationserfolg oder eine vorgenommene Obduktion die Sachlage klären (Schenk). Es dürfte einleuchtend sein, daß ein exstirpiertes Ovarialkarzinom sicherlich als primäres Karzinom zu bewerten ist, wenn eine Patientin noch lange Jahre nach der Operation sich in voller Gesundheit befindet. (Fall O. Frankl und H.-O. Neumann).

Die eigenartige Tatsache, daß der Primärtumor bei metastatischem Ovarialkarzinom oft genug zu Lebzeiten der Patientin nicht gefunden werden kann, hat dazu geführt, daß das Vorkommen von metastatischen Ovarialkarzinomen als eine große Seltenheit angesehen wurde. Bei Klärung der Sachlage aber war es eine höchst wichtige Frage, die Art und den Weg der Metastasierung kennen zu lernen. Es haben eingehende Untersuchungen namhafter Autoren

stattgefunden, die aber auch zu keinem einheitlichen Resultat geführt haben. Nach Kraus sind die metastatischen Eierstockskrebse stets Implantationsmetastasen, eine Ansicht, der sich eine ganze Reihe anderer Autoren, wie z. B. Amann, Schlagenhaufer, Ribbert, Polano, Marg. Kohlmann usw. — anschließen, und die er selbst durch Tierversuche zu stützen sucht. „Er brachte nämlich eine Verteilung von Tuschekörnchen in physiologischer Kochsalzlösung durch Pravaz'sche Spritze in die Bauchhöhle von Kaninchen, tötete die Tiere nach ein- bis dreimal 24 Stunden und fand tatsächlich, daß die oberflächlichen Ovarialschichten für diese corpuskulären Elemente, ja noch mehr, für die mit ihnen belasteten Wanderzellen durchgängig waren; die Tusche fand sich zwischen dem Keimepithel und in den oberflächlichen Schichten des Ovarialstromas, hier teils in Leucocyten, teils frei in Bindegewebslücken liegend. Aber auch an diesen letzteren Ort war die Tusche, in Zellen eingeschlossen, nachweisbar früher gebracht worden. Kraus schließt aus seinen Versuchen, daß auch zellige Elemente, auch die Karzinomzellen, in das Ovarialstroma durch die unversehrte Oberfläche hindurch eindringen können" (cit. n. E. Kehrer).

Marg. Kohlmann streitet zwar den lymphogenen Weg als Metastasierungsweg nicht ab, sie schreibt jedoch ausdrücklich: „Als Entstehungsmodus kommt wohl am häufigsten die Metastasierung auf dem Wege der Implantation in Betracht, das beweisen nicht nur die Experimente von Amann, Kraus, Polano, sondern auch die häufigen Beobachtungen von Fällen, in denen bei Magen-, Darm-, Gallenkrebs usw. die Serosa durchbrochen war, und dann auf der Oberfläche der Ovarien oder schon in tiefere Schichten eindringend, echte lebende Karzinomzellen gefunden wurden".

Auch Lessing und Pribram beobachteten zwei Mal Implantationsmetastasen.

Den Autoren, die die Metastasierung als Implantation

auffassen, bezw. dieser Auffassung den Vorrang geben, stehen Glockner, Sitzenfrey, v. Franqué, Schottländer, Kaufmann und O. Frankl gegenüber, die den retrograden lymphathischen Transport auf Grund ihrer Untersuchungen als am häufigsten annehmen.

Nach E. Kehrer spricht ein intaktes Peritoneum über dem Magentumor und das Fehlen einer miliaren Bauchfellkarzinose eher gegen die Infektion von der Peritonealseite aus (Implantation), und das Ergriffensein der retrogastrischen und lumbalen Drüsen für eine Metastasierung auf dem Lymphweg. Lamparter, Rubeska, Pfannenstiel u. a. nehmen das gleichzeitige Auftreten von Karzinomen an den verschiedensten Organen an und stellen sich somit wieder in Gegensatz zu den ersten zwei Gruppen von Autoren. Lessing konnte ja auch letzthin in seinem zweiten Fall zweifellos ein multiples Auftreten von Primärtumoren feststellen und er spricht gewissermaßen von einer „Disposition" für das Wachstum maligner Geschwülste. Vor allem haben hier die Untersuchungen von O. Frankl, der allein über 79 Fälle verfügen konnte, aufklärend gewirkt. Uns interessieren ganz besonders die Ergebnisse derjenigen Fälle, bei denen er auch den Uterus mituntersuchen konnte. Es sind dies insgesamt 8 Fälle, und bei diesen konnte er 7 Mal mikroskopische Metastasen teils in der Schleimhaut, teils im Myometrium, teils in beiden Schichten des Uterus finden, während die primären Eierstockskrebse in über 50 % der Fälle überhaupt jegliche Metastasen vermissen ließen, und wenn Tumormassen an der Oberfläche des Uterus festzustellen waren, so waren doch die Lymphwege des Uterus und der Tuben vollkommen frei von Karzinom; einmal nur sah er ein massiges Einwachsen in die abdominale Tubenmündung, und einmal drang der Ovarialkrebs per contiguitatem in die seitliche Uteruswand ein. In den wenigen Fällen, in denen das Ovarialcarcinom mit dem Uteruscarcinom vergesell-

schaftet war, handelte es sich immer um makroskopisch sichtbare Uteruskrebse.

„Nach solchen Feststellungen erhebt sich das Vorhandensein endolymphatischer Herde im Uterus oder in der Tube bei metastatischen enterogenen Ovarialcarcinomen weit über die Wertung als Zufallsbefund hinaus und stellt ein fast regelmäßiges Ereignis dar". (Frankl).

Ferner sagt Frankl weiter, daß der Eierstockkrebs durchaus nicht die Tendenz hat, eine mikroskopische lymphatische Aussaat in den Uterus und in die Tuben zu senden und daß die bei den gastroenterogenen Ovarialcarcinomen beobachteten lymphatischen Herde in Tube und Uterus lymphatische Metastasen des primären Magen- und Darmcarcinoms sind. Ganz im Gegensatz dazu glaubten Pribram und andere Autoren, daß es sich um Metastasen handelt, die erst sekundär vom Ovarialcarcinom ausgehen, daß sie also eine Enkelgeneration des primären Tumors darstellen.

Nach H.-O. Neumann werden die in die Lymphgefäße des Beckens eingeschwemmten Tumorpartikelchen eines Magen- und Darmkrebses nicht allein im Ovarium Metastasen bilden, sondern auch in den übrigen Genitalorganen, nur mit dem Unterschied, daß die Ovarialmetastasen in kurzer Zeit zu mächtigen Tumoren anwachsen können, einerseits durch die für jegliches Wachstum überhaupt günstige Vascularisation der Ovarien, andererseits aber auch durch die eigenartige vitale Energie gerade dieses Mutterbodens, deren Kräfte im Sinne der inneren Sekretion sicherlich auch auf die eingeschwemmten Tumorzellen übergehe.

Während also noch vor wenigen Jahren eine Metastasierung der primären Ovarialcarcinome auf dem Lymphwege zu Tube und Uterus von namhaften Autoren geleugnet oder zum mindesten für eine ausgesprochene Seltenheit angesehen wurde, müssen wir heute den Standpunkt vertreten, daß Metastasierungen von primären Ovarial-

carcinomen in den Uterus auf vier verschiedenen Wegen möglich sind:

1) Metastasierung per contiguitatem.
(Werner 2 Fälle, Steiner, Frankl).

2) Metastasierung durch direkten tubaren Transport. (Frankl, Reichel, Funk, Goldberg, Gebhardt, Mackenrodt).

3) Metastasierung auf dem Blutwege. (Küstner, Arzt).

4) Metastasierung auf dem Wege der Lymphbahnen (retrograder lymphatischer Transport). (Lessing, Frankl (?), Warstadt, Werner).

Da wir uns in den folgenden Ausführungen mit Metastasen primärer Ovarialcarcinome im Uterus, die höchst wahrscheinlich auf dem Wege der Lymphbahnen erfolgt sind, zu beschäftigen haben, so ist es vor allen Dingen notwendig, auf die Anatomie der Lymphgefäßversorgung der weiblichen Genitalorgane näher einzugehen.

Bereits frühzeitig wurde mit Hilfe von Quecksilberinjektionen versucht, genauere Kenntnisse über die Lymphbahnen des weiblichen Genitalapparates zu erlangen. Vor allem haben sich Mascagni (1787), Cruveilhier (1832 bis 1842), Lucas Championnière (1870), Sappey (1883) und Poirier (1889) mit diesen anatomischen Untersuchungen beschäftigt. Andere Methoden bestanden in Injektionen von wässrigen und leimigen Färblösungen, ferner in der Härtung vorher injizierten Fettes. Endlich wurde, z. B. von Sappey, durch Bakterieninjektionen und die sekundäre Suppuration eine Art von experimenteller Injektion geschaffen.

Alle diese Methoden aber wurden durch das 1896 von Gerota mitgeteilte Verfahren verdrängt. Er verwandte eine Lösung von Preußisch-Blau und Terpentinöl mit etwas Aetherzusatz und füllte durch oberflächliche Einstiche die feinen interstitiellen Lymphspalten, von denen dann allmählich zentripetal der Farbstoff in die größeren Kapillaren

vordrang. Da aber auch die Gerota'sche Injektionsflüssigkeit durch das dünnflüssige Terpentinöl mancherlei Nachteile hatte, gab Polano eine Aetherkampherlösung an, der man gewisse Farbstoffe zusetzen kann. Durch Verdunsten des Aethers werden die Lymphbahnen etwas ausgedehnt und das Vordringen der Injektionsflüssigkeit dadurch erleichtert. Der gefärbte Kampher fällt als Niederschlag aus und füllt nun als ein mehr oder minder dicker Saum die Lymphräume aus. Mit Hilfe des Gerota'schen Injektionsverfahrens haben nun in neuerer Zeit Bruhns, Peiser und Krömer, und mit Hilfe seiner eigenen Methode Polano, unsere Kenntnisse erweitert, sodaß wir, abgesehen von einigen Unstimmigkeiten, uns eine recht gute Vorstellung vom Lymphgefäßsystem des weiblichen Genitalapparates machen können. Folgen wir zuerst der Darstellung von Krönig, dann finden wir, was unser spezielles Stoffgebiet anbetrifft, die Angabe, daß die Lymphgefäße des Ovariums mit Lymphgefäßen, die vom corpus uteri ausgehen, reichlich Anastomosen bilden. Vier bis fünf Lymphstämme ziehen unter der Tube im Lig. latum am Ovarium vorbei, um dann, die Spermatikalgefäße umspinnend, den großen Abdominalgefäßen Aorta und Vena cava inf. zuzustreben (Lgl. lumbales sup.).

Nach der Darstellung von Bartels, der sich in der Hauptsache an die eingehenden Untersuchungen von Bruhns anlehnt, bilden die Lymphgefäße des Ovariums an der Oberfläche des Organes ein größeres Netz, am Hilus ein dichtes Flechtwerk, das seit Sappey als Plexus subovaricus bezeichnet wird, und aus denen sich Lymphgefäße entwickeln, welche zusammen mit anderen aus dem Ovarium tretenden Lymphgefäßen, sowie solchen vom corpus uteri und der Tube, mit den Vasa spermatica int. zu den Lgl. aorticae (para- und praeaorticae) aufwärts ziehen, sich miteinander verflechtend. In ihrem Verlauf sind häufig allerkleinste Lymphdrüsen eingeschaltet, Lgl. spermaticae int. Die Beziehung der Lymphgefäße des

Ovariums einerseits und der Lymphgefäße des Uterus andererseits ist also so, daß etwa zwei Lymphstämme vom Corpus uteri, die dem oberen Rand des Lig. latum folgend unter das Ovarium ziehen, dort an dem Plexus subovaricus teilnehmen, um dann, wie bereits erwähnt, mit den Vasa spermatica zu den Lgl. aorticae zu verlaufen. Corning und Rauber-Kopsch geben im allgemeinen die gleiche Darstellung; jedoch findet hier der von Sappey erwähnte Plexus subovaricus und die in die Lymphbahnen vom Ovarium zu den Lgl. lumbales (aorticae) eingeschalteten Lgl. spermaticae int. keine Erwähnung.

Polano schreibt in seiner Arbeit über die Lymphbahnen im menschlichen Eierstock zusammenfassend folgendes: „Der Verlauf der Lymphbahnen ist ein radiärer dem Hilus zustrebend, den sie in Gestalt von meist neun größeren mit Klappen versehenen Gefäßen verlassen, um entlang dem freien Rand durch das Lig ovarico-pelvicum zu ziehen. Eine Anastomose mit dem uterinen oder tubaren Saugadersystem ist nur ausnahmsweise anzutreffen". Nach Winter, der seine Ausführungen auf die Resultate von Poirier stützt, der in 300 Fällen Quecksilberinjektionen gemacht hat, läuft vom Corpus uteri am oberen Rand des Lig. latum eine besonders ausgeprägte Lymphbahn zum Ovarium, die mit dessen Lymphgebiet breite, sinusartige Anastomosen bildet.

Zusammenfassend kann man also sagen, daß Verbindungen der Lymphgebiete des Uterus und des Ovariums mit Bestimmtheit bestehen und daß damit natürlich auch die Möglichkeit gegeben ist, daß Krankheitsprozesse, die sich an und für sich schon gerne in den Lymphbahnen weiterverbreiten, wie beispielsweise die Karzinome, auf diesem Wege metastasieren können.

Da nach unseren heutigen Kenntnissen der Lymphversorgung die Lymphe vom Uterus zum Ovarium fließt, ist eine Metastasierung eines primären Ovarialkarzinoms

in den Uterus auf dem Lymphwege nur durch einen retrograden Transport von Krebszellen zu erklären. Ueber die Art wie dieser retrograde Transport zustande kommt, schreibt Borst: „Bei dieser oft weitgehenden Verbreitung von Karzinomen in den Lymphgefäßen und Lymphdrüsen ist nicht selten auch eine retrograde Verschleppung möglich. Wenn z. B. ein Karzinom bei seinem zentripetalen Fortschreiten in größeren Lymphspalten anlangt, so kann es von diesen aus (zumal, wenn durch Thrombose usw. eine Verlegung des Lumens eingetreten ist), wieder rückwärts in seitlich frei einmündende Zweige dieses Hauptstammes einwachsen, wobei sich auch die karzinomatöse Thrombose auf die Zweige retrograd in continuo fortsetzt. . . . Eine discontinuierliche Verbreitung in retrogradem Sinne durch die Lymphgefäße entsteht dann, wenn bei Verschluß eines Stammgefäßes rückläufige Stauung in den Seitenzweigen eintritt, welche von der Geschwulstmasse im Stammgefäße kleinere oder gröbere Partikel (Emboli) mitnimmt, die dann, irgendwo festgehalten, zu discontinuierlichen (retrograden) Metastasen heranwachsen".

Funk glaubt nur dann eine Metastasierung durch rückläufige Emboli annehmen zu dürfen, wenn durch den Druck einer karzinomatös gewordenen Drüse selbst der abführende Lymphgefäßstamm verschlossen und somit der Lymphabfluß behindert wäre, sodaß durch die Vasa efferentia die Lymphe nicht in die zentral gelegenen Lymphdrüsen weitergeführt wird, der Strom sich umkehrt und Keime auf die zentrifugal gelegenen Drüsen überträgt.

Aschoff schreibt in dem Kapitel über Metastasen auf dem Lymphwege bei Geschwülsten: „Vor allem ist das Karzinom durch seine Verbreitung auf dem Lymphwege ausgezeichnet. Hierbei kann ein Transport von Tumorzellen zu den nächsten Lymphdrüsen statthaben oder ein continuierliches Weiterwachsen der Geschwulst in den Lymphbahnen. Letzteres kann natürlich auch gegen die Stromrichtung erfolgen und eine anscheinend retrograde

Metastase hervorrufen (Ribbert). Bei Verschluß der Lymphdrüsen durch schon entwickelten Tumor kann der Strom andere Wege einschlagen und dadurch ebenfalls ein retrograder Transport vorgetäuscht werden".

Nach Burckhard müssen für das Zustandekommen eines retrograden Transportes auf dem Wege der Lymphbahnen eine Reihe Vorbedingungen erfüllt sein. Einmal muß eine sichere Anastomosierung der Lymphgefäße untereinander vorhanden sein und die abführenden Hauptgefäße müssen vollkommen verschlossen, thrombosiert sein, sodaß ein Weiterströmen der Lymphe unmöglich ist. Durch die Rückstauung wird dann der Lymphstrom in die entgegengesetzte Richtung geleitet, bis er auf eine Anastomose trifft, durch welche er wieder einen Weg zum Fließen in der normalen Richtung finden kann. Erst, wenn er auch hier einen Widerstand findet, geht er auf dem retrograden Wege weiter. Diesem retrograden Wege wird jedoch durch die Klappen der Lymphgefäße ein gewisser Widerstand entgegengesetzt. Nach Gegenbauer kommen schon den feineren Lymphgefäßstämmen Taschenklappen zu als Weiterbildung von Fältchen, welche in jenen Gefäßen ringförmige Einschnürungen bedingen. Die Klappen sind denen der Venen sehr ähnlich, folgen sich jedoch viel dichter. Durch diese Klappen wird jedoch ein Rückströmen der Lymphe nur so lange aufgehalten werden, bis durch die Stauung die Lymphgefäße so erweitert und gedehnt sind, daß gewissermaßen eine Insufficienz der Klappen entsteht und somit dem retrograden Strom nichts mehr im Wege steht.

Lessing gibt folgende kurze Erklärung für das Zustandekommen des retrograden Lymphstromes: „Entwickelt sich nun im Ovarium ein Neoplasma mit lymphatischer Ausbreitung (Karzinom), so findet zunächst eine Metastasierung in der Richtung des Lymphstromes zu den Lgl. lumbales sup. und den Inguinalknoten statt. Wird aber der Abfluß der Lymphe etwa an der Vereinigungs-

stelle des uterinen, ovariellen und tubaren Lymphstromes rein mechanisch verhindert, so ist eine Umkehr des Lymphstromes möglich, er wird dann nach den iliakalen und hypogastrischen Drüsen abgelenkt, mit anderen Worten: das Karzinom kann sich jetzt entgegen der Richtung des Lymphstromes ausbreiten und vom Ovarium aus die Tube und die seitliche Uteruskante erreichen. Der letztere Weg könnte etwas erzwungen aussehen, wenn man aber bedenkt, daß die eitrige (puerperale) Endometritis, vor allem aber die Metritis dissecans gar nicht so selten zur Abszeßbildung im oberen Teil des Lig. latum bezw. in der unmittelbaren Umgebung des Ovariums führt, daß also die Lymphbahn zwischen dem Uterus und dem Ovarium als solche vorgezeichnet ist, so wird es ohne weiteres verständlich, daß auch der umgekehrte Weg dem Lymphstrom oder Karzinomgewebe offenstehen kann".

Dieser Weg der Metastasierung mittels retrograden Lymphtransportes wird, von einigen Autoren als ein häufiger Metastasierungsweg für das sekundäre — metastasische — Ovarialkarzinom im Sinne der Enkelgeneration angesehen. Derartige Metastasierungen sind aber bei primären Ovarialkarzinomen so außerordentlich selten, daß selbst namhafte Autoren, die über ein großes Material verfügen, nur wenig darüber zu berichten wissen. In der mir zugänglichen Literatur habe ich nur folgende Fälle finden können.

Erster Fall, von Warstadt beschrieben, an der Universitätsfrauenklinik in Königsberg 1910.

35 jährige Frau. Erste Periode mit 15 Jahren, stets regelmäßig alle 4 Wochen, drei Tage dauernd, schwach, ohne Schmerzen. Vier Partus; letzter vor $1^1/_4$ Jahren, sämtlich spontan.

Seit 3 Monaten dauernd brennende Schmerzen von wechselnder Intensität im Unterleib, im Kreuz und in der linken Seite. Ursache für die Schmerzen kann die Patientin nicht angeben. Niemals Fieber, kein Ausfluß, keine Blutungen. Einige Wochen vorher hat Patientin auf der linken Seite im Leib eine harte Partie gefühlt Keine Blasenbeschwerden, aber Obstipation. Seit 3 Monaten ließen die Kräfte der Patientin nach, sie magerte sehr ab, war appetitlos und hatte häufig Erbrechen.

Status: Kleine Frau in schlechtem Ernährungszustand, ohne Oedeme und Exantheme. Herz, Lungen, Urin: o. B.

Abdomen weich. In der linken Unterbauchgegend fühlte man einen harten Tumor von unregelmäßiger Oberfläche und harter Konsistenz, der sich in das Becken hinein verfolgen ließ und auf Druck etwas schmerzhaft war. Links über dem Nabel, etwa der großen Kurvatur entsprechend, weitere harte, wenig verschiebliche Knoten.

Portio vaginalis sah nach hinten und unten. Uterus war von normaler Größe und Konsistenz, etwas dextroponiert und eleviert; links von ihm ein hühnereigroßer Tumor mit unregelmäßiger höckriger Oberfläche, von harter Konsistenz, und geringer Druckempfindlichkeit. Nach dem Uterus zu war eine deutliche Strangverbindung nachweisbar. Hinter dem Uterus, ebenfalls durch einen vom rechten Uterushorn ausgehenden Strang mit demselben verbunden, ein gänseeigroßer, anscheinend solider, nicht beweglicher Tumor. Das den Uterus bekleidende Peritoneum erschien rauh, mit kleinen Knötchen bedeckt.

Diagnose lautete: Maligner Ovarialtumor mit Metastasen. Inoperabel.

Nachuntersuchung: Eine breite Resistenz oberhalb des Nabels, die nach dem Magen hinaufging. Der Tumor im Becken ließ sich reponieren, ging nach der rechten Bauchseite hinüber. Das Becken erwies sich jetzt als frei.

Operation.

Nach Eröffnen der Bauchhöhle sah man einen mit kleinen Höckern bedeckten Uterus, neben dem beiderseits ein etwa faustgroßer harter Tumor lag. Der Uterus wurde mit dem Tumor, der vom Eierstock ausging, supravaginal amputiert.

10 Tage nach der Operation ließ sich im Abdomen deutlich Ascites nachweisen. Ueber dem Nabel fühlte man deutlich Knoten, die als Metastasen aufgefaßt wurden.

Bei der Entlassung war das Abdomen kugelig aufgetrieben, Ascites deutlich nachweisbar. Im Abdomen konnte man überall knollige Tumoren tasten. Vagina blind geschlossen. In der ganzen Umgebung fühlte man harte Infiltration des Bindegewebes und Knoten auf dem Peritoneum.

Anatomischer Befund:

Der Uterus supravaginal amputiert samt beiden Adnexen. Der Uterus war vergrößert. An der Oberfläche fand man mehrere ganz leicht prominente Höcker, welche sich durch ihre lichtgelbe Farbe von ihrer Umgebung abhoben. Diese flachen Prominenzen erschienen teils pfennigstückgroß, teils von Erbsengröße. Auf dem Durchschnitt durch den Uterus fand man, daß die Schleim-

haut nicht verdickt war und daß in das Myometrium multiple Knoten eingelagert waren von lichtockergelber Farbe und derber Beschaffenheit. Dieselben grenzten sich im allgemeinen ziemlich scharf von der grauroten Uterusmuskulatur ab. An der Amputationsstelle des Uterus waren derartige Knoten gleichfalls vorhanden. Die Tuben waren beiderseits in ihrer Form erhalten, jedoch in ihrer Wandung verdickt, sodaß dieselben mehr als bleistiftdicke Stränge darstellten, welche sich durch eine eigenartige starre Beschaffenheit und eine fleckiggelbe Färbung als krankhaft verändert dokumentierten. Das ampulläre Ende der Tube war rechts nicht verändert: dagegen links war der Tubentrichter in eine starre Masse verwandelt, welche die normale Form des ampullären Tubenendes nachahmte. Die Ansatzstellen der Lig. sacrouterina waren gleichfalls in starre Massen von derselben Beschaffenheit verwandelt. Die Ovarien erschienen beiderseits umgewandelt in einen faustgroßen Tumor, welcher die Gestalt des Ovariums im allgemeinen besaß. Der Tumor hatte eine glatte Oberfläche, über welche stellenweise etwa kirschgroße Knoten flach prominierten. Auch kleine cystische Partien fand man stellenweise. Das Lig. ovarii fand man umgewandelt in einen daumenbreiten, flachen Strang.

Die mikroskopische Untersuchung des Eierstocks, welche sich auf der Schnittfläche zum großen Teil substituiert erwies durch die Einlagerung runder, lichtgelbbrauner, markiger Knoten, zeigte, daß das Gewebe sich zusammensetzte aus längsverlaufenden Zügen großer polymorpher Zellen mit großem, bläschenförmigem Kern und zahlreichen Kernteilungsfiguren. Die Anordnung dieser Zellzüge entsprach im allgemeinen der Verteilung der Saftspalten, doch fand man stellenweise deutlich präkapilläre Gefäße, welche von einem Mantel von Zellen eingescheidet waren, die das Gefäß allseitig umkreisten und dieselbe Beschaffenheit zeigten wie die Tumorzellen, welche oben beschrieben sind.

Der Durchschnitt durch die Tube lehrte, daß die Schleimhaut vollkommen intakt war, daß aber die Tubenwand um das zwei- bis dreifache verdickt war durch die Einlagerung von Zellzügen, welche in ihrem Verlauf der Längsrichtung der Tube folgten und gleichfalls den Lymphspalten entsprachen. Bei stärkerer Vergrößerung fand man allerdings Räume, die sich durch ihren flachen Endothelbelag als erweiterte Lymphgefäße darstellten, fast gänzlich ausgefüllt von großen, vielgestaltigen Zellen mit bläschenförmigem Kern mit dichtem Chromatinnetz. Auch hier trat die Polymorphie der Zellen exquisit zutage. Ganz vereinzelt waren fein fibrilläre Züge zwischen den zelligen Elementen zu erkennen. Kleinzellige Infiltration in streifenartiger Anordnung entsprechend der Längsrichtung der Tube an verschiedenen Stellen deutlich entwickelt.

Auch die Knoten im Uterus hatten dasselbe histologische Gefüge wie die Knoten im Ovarium. Die Schleimhaut des Uterus erwies sich vollkommen intakt, ebenso die darunterliegenden Muskelschichten. Erst der Tiefe zu, etwa der Grenze zwischen innerem und mittlerem Drittel der Uteruswand entsprechend, begannen die großen Herde und Nester von epithelial-alveolärem Bau mit einem Mantel kleinzelliger Infiltration rings umgeben und zwischen die restierenden Muskellamellen sich fortsetzend. Diese Zellnester reichten stellenweise bis zum serösen Ueberzug.

„In diesem Falle könnte es sich entweder um zwei voneinander unabhängige Karzinome des Uterus und des Ovariums handeln, oder das eine Karzinom ist die Metastase des andern. Wäre der Uterus primär erkrankt, so könnte der Krebs nur von der Uterusschleimhaut seinen Ausgang nehmen. Diese ergab sich aber bei der histologischen Untersuchung als krebsfrei. Folglich müssen die Knoten in der Uteruswand als Metastasen des Ovarialkrebses aufgefaßt werden. Auf den Querschnitten durch die Tube sind deutlich die Wege zu erkennen, auf denen sich das Karzinom des Ovariums auf den Uterus verbreitet hat. Da die Tubenschleimhaut intakt ist, die Lymphbahnen dagegen angefüllt mit Tumorzellen sich erweisen, so ist anzunehmen, daß die Metastasierung des Ovarialkarzinoms auf den Uterus durch den retrograden Lymphstrom im Sinne Borst's, von Franqué's u. a. erfolgt ist."

In der Arbeit von Werner über „Vorkommen von Karzinom im Uterus und in den Adnexen" finden sich ebenfalls zwei Fälle von primären ovarialen Karzinomen mit Metastasen im Uterus auf dem retrograden Lymphweg.

1. Fall:

Patientin M. S., 60 Jahre alt, operiert am 12. 3. 1909.

Das Präparat bestand aus Uterus und Adnexen. Der Uterus (8 : 5 : 3½ cm) war an seiner Oberfläche ziemlich glatt, in seiner Gestalt o. B. Am Durchschnitt erschien seine Wand dünn (kaum 1 cm), die Muskelzeichnung sehr undeutlich. An der Vorderwand fand man fast die ganze Schleimhaut ersetzt durch ein polypöses Gebilde, das sich gegen die Unterlage sehr schlecht abgrenzte und das gegen die Hinterwand zu allmählich in eine rauhe und ziemlich bedeutend verdickte Mukosa überging, deren Dicke 3 mm betrug.

An der Schleimhaut des Cervikalkanals waren pathologische Veränderungen nicht nachweisbar. Die Uterushöhle klaffte weit, stellenweise bis zu 1½ cm und war von altem geronnenem Blute erfüllt Das linke Ovar war in einen ca. hühnereigroßen cystischen Tumor umgewandelt, dessen Höhle lange polypöse Wucherungen erfüllten. Die Tube, deren Länge 7 cm beträgt, war entschieden verdickt bis zu 8 mm im Durchmesser, auf der Schnittfläche weißlichmarkig. Das rechte Ovar (3 : 2½ : 1½ cm) hatte eine glatte Oberfläche und zeigte auf dem Durchschnitt ebenfalls polypöse Massen, die von einer dünnen Wand zusammengehalten wurden. Die rechte Tube war 4 cm lang, zart, mit freiem Fimbrienende, am Durchschnitt anscheinend nicht verändert. Ein Tetrander-Längsschnitt durch den ganzen Uterus gab über die Verhältnisse hier die beste Auskunft. Die Muskulatur war ödematös durchtränkt, ihre Bündel waren in ihrem Verband untereinander gelockert, das Bindegewebsgerüst kleinzellig infiltriert. Die Schleimhaut der Cervix war bis auf eine geringe Erweiterung der Drüsen normal, die des Corpus papilär gewuchert. Die Verzweigung der Papillen war eine außerordentlich reiche und zarte, das Stroma spärlich, meist kleinzellig infiltriert. Das Epithel war größtenteils einschichtig, zylindrisch; doch sah man an vielen Stellen die Zellen niedriger, mehr rundlich oder kubisch sich präsentieren, aus ihrem regelmäßigen Gefüge gedrängt und mehrschichtig gelagert. An wenigen Stellen fanden sich ganz kleine solide Häufchen von solchen Zellen, die jedoch überall noch einen drüsenähnlichen Bau verrieten. Die Schleimhautwucherung grenzte sich nicht scharf gegen die Muskulatur ab sondern griff in sie hinein. Bis ca 2 mm unter der Serosa traf man auf drüsige und papilläre Bildungen, die sich, dem Wege der Lymphbahnen folgend, zwischen die Muskelbildung gedrängt hatten.

Das rechte Ovar ließ am Schnitte nirgends mehr normales Ovarialgewebe erkennen; das ganze Gesichtsfeld ist ausgefüllt von Massen von genau demselben reichlich feinverzweigten papillären Bau wie im Uterus. Auch hier fanden sich nur sehr wenig solide Nester. Die Zellen waren im allgemeinen vielleicht etwas niedriger als die im Uterus.

Das linke Ovar bot ungefähr dasselbe Bild.

Die linke Tube zeigte in ihrer Wand nichts Besonderes, die Schleimhautfalten waren plump, leicht infiltriert. Die Epithelbekleidung der meisten Falten ist noch cylindrisch. Die gegen die Mesosalpinx hin gelegenen Falten trugen niedrigere Zellen, teilweise mit Mehrschichtung und zerstreuter Anordnung. Hier und da kleinere, solide Anhäufungen von Zellen. Die Veränderung beschränkte sich auf die Schleimhaut, drang nicht in die Tiefe vor. Die Schleimhaut

der rechten Tube und ihre Wand ließen auf einer großen Anzahl von Schnitten nichts Pathologisches erkennen. Dagegen fanden sich in der Mesosalpinx bis knapp an den Eileiter heran die Lymphgefäße von Krebszellen erfüllt.

„In diesem Falle wird die gegenseitige Abhängigkeit der Tumoren durch die große histologische Uebereinstimmung nahegelegt. Die Befunde von Tumorteilen in den Lymphgefäßen des Adnexstielzellgewebes, die wiederholt auf vielen Schnitten erhoben werden konnten, machen die Vermutung zur Gewißheit und erklären zugleich den Weg der Verbreitung. Es handelt sich daher nur um die Entscheidung der Frage, welcher Tumor der primäre ist. Die papilläre Struktur, die größere Ausdehnung in der Umgebung der Ovarien und die Art der Ausbreitung in der Mesosalpinx sprechen dafür, daß es sich um einen primären Ovarialtumor, ein Cystadenoma carcinomatosum papilliferum mit Metastasierung in den Uterus auf dem retrograden Lymphwege handelt, wobei allerdings die große Ausdehnung des Uterustumors und sein diffuses Wachstum als auffallender Befund hervorgehoben werden müßte.

2. Fall.

Patientin A. M., 52 Jahre alt, operiert am 3. 2. 1910.

Das Präparat bestand aus Uterus und Adnexen. Der Uterus (16 : 12 : 9 cm) war von glattem Peritoneum überzogen. Seine Oberfläche war buckelig durch intramural nahe der Serosa gelegene Tumoren. In der Gegend des rechten Tubenwinkels saßen zwei haselnußgroße subseröse Myome. Der Sagittalschnitt zeigte eine bedeutende Verdickung der Wand und zwar der hinteren bis 6 cm, der vorderen bis 4 cm, die zum guten Teile auf eingelagerte interstitielle und submuköse Myome zurückzuführen war. Im Uebrigen war die Zeichnung der Muskulatur sehr undeutlich, die Struktur fast markig. Besonders die Hinterwand ließ gar keine Spur eines fibrösen Baues mehr erkennen. Abgesehen von den Durchschnitten durch mehrere Myome sah man auf der Schnittfläche durch die hintere Uteruswand etwas über der Höhe des inneren Muttermundes, näher der Serosa als der Mukosa einen ca. hellergroßen gelblichen Herd, der von einer hämorrhagischen Zone umgeben war. Seine Konsistenz war weich; in frischem Zustande ließ sich Saft abstreifen. Die Schleimhaut grenzte sich kaum gegen die Muskulatur ab; im größten Teile der Corpushöhle schien sie überhaupt zu fehlen,

nur im Fundus war sie deutlich zu erkennen; hier war sie ca. 3 mm dick und glatt.

An Stelle des rechten Ovars fand man eine ganze Gruppe von Tumoren, von denen die beiden größten – der eine über faustgroß, der andere etwas kleiner — zystisch, die anderen, vier an der Zahl, solid waren. Alle saßen doldenförmig auf kurzem Stiele. Die beiden cystischen Tumoren hatten vollkommen glatte Oberfläche. Ihre Wand war stellenweise dünn, stellenweise wurde sie durch die der Innenseite aufsitzende blumenkohlartige Bildung bis 5 cm dick. Diese Auflagerungen fühlten sich derb an, waren an der Oberfläche glatt oder grobhöckerig bis grobwarzig und hatten weißliche bis gelbliche Farbe. Die kleinen soliden Tumoren waren mandel- bis pflaumengroß, hatten eine warzige Oberfläche und ähnelten vollkommen den an der Innenwand der Cysten beobachteten Exkreszenzen. Im Durchschnitt waren sie teilweise ganz solid, markig; teilweise zeigten sie den Beginn einer papillären Gliederung.

Die rechte Tube war 8 cm lang, zart und glatt.

An Stelle des linken Ovars fanden sich drei Geschwülste von glatter Oberfläche; die größte war über faustgroß und cystisch; ihre Wand war ca. 1 cm dick, fleischig und trug nur an einigen Stellen flache bis bohnengroße Exkreszenzen mit feingranulierter Oberfläche. Stellenweise war die Wand durchblutet. Die beiden soliden Tumoren waren der eine hühnerei-, der andere taubeneigroß. Am Durchschnitte zeigten beide markiges, leicht zerreißliches Gewebe. Die Tube war 9 cm lang und zart. Außerdem fanden sich noch mehrere bis mandelgroße isolierte Gewebsbröckel von markiger Struktur, die laut Operationsgeschichte am Douglasperitoneum gesessen hatten.

Die Schleimhaut des Cervicalkanales zeigte außer cystisch erweiterten Drüsen nichts Pathologisches. Im Corpus war zunächst von der Schleimhaut überhaupt nichts mehr zu finden. Das Kavum wurde begrenzt von einer Tumormasse, die sich durch die ganze Wand hindurch bis zur Serosa erstreckte. Während in der Hinterwand Muskulatur überhaupt nicht mehr nachweisbar war, lag in der Vorderwand unter der Serosa noch eine Zone ganz gut erhaltenen Muskelgewebes. Die Tumormasse hatte in den dem Kavum zunächst liegenden Schichten papillär drüsigen Bau. Die einzelnen Zellen waren cubisch bis zylindrisch und hatten größtenteils einen gut färbbaren Kern mit schmalem Protoplasmasaum. Sie waren teils einschichtig, teils in zwei oder mehr Lagen angeordnet, bald lagen sie ganz ungeordnet durcheinander Weiter gegen die Oberfläche hin fanden sich gewisse Veränderungen; an einigen Stellen wuchs der Tumor infiltrierend: man sah die Gewebsbündel der Uteruswand

auseinandergedrängt durch die eben besprochenen Zellen, die sich hier einzeln oder in kleineren Verbänden einlagerten. An anderen Stellen wieder war das Grundgewebe vollständig verdrängt; Zelle lag an Zelle, auf weiter Strecke hin das Bild absoluter Solidität, sodaß sich oft der drüsige Ursprung gar nicht mehr erkennen ließ. In dieser Art durchsetzte der Tumor die ganze Wand des Uterus und drang sogar in einzelne Myomknoten ein. Der oben erwähnte gelbliche Herd mit dem hämorrhagischen Hofe war eine nekrotische Stelle im soliden Teile des Tumors; mehrere ähnliche kleinere lagen in seiner Umgebung, weiter oben im Fundus sah man die Schleimhaut wieder ganz gut erhalten, nur auffallend dick. Die Drüsen waren vermehrt, geschlängelt, eng aneinanderliegend; dann wieder begann Unregelmäßigkeit und Mehrschichtung, sodaß alle Formen von den normalen Drüsen bis zum soliden Karzinom zu verfolgen waren.

Schnitte aus dem soliden Teile des rechten Ovarialtumors zeigten ein Gewebe von teils drüsigem, teils papillärem Bau. Bei den Drüsen fiel oft die Weite des Lumens auf. Die Zellen waren cubisch bis cylindrisch von derselben Größe wie die im Uterustumor. Man fand Stellen mit rein drüsigem Bau, ganz solide, infiltrierende Partien und Uebergänge zwischen den einzelnen Formen. Solche Bilder fanden sich in allen Knollen beider Ovarialtumoren. Die Gewebsbröckel aus dem Douglas hatten denselben Bau wie die soliden Partien der Ovarialtumoren.

Zur besseren Orientierung über die Ausbreitung der Neubildung wurden sagittale Tetranderschnitte durch den Uterus in der Mitte, zu beiden Seiten und durch beide Adnexstiele angelegt. Ein ununterbrochener Zusammenhang zwischen Uterus und Ovarialtumor ließ sich nicht nachweisen, doch reichte die Erkrankung weit ins Uterushorn hinein.

„Das infiltrierende Wachstum und das ausgebreitete Ergriffensein der Lymphgefäße in der Umgebung der Geschwülste legt den Weg der Verbreitung nahe. Es handelt sich um ein papillärdrüsiges Carcinom beider Eierstöcke, das auf dem Lymphwege Metastasen im Uterus gesetzt hat. Für eine primäre Erkrankung des Ovariums spricht die größtenteils papilläre Struktur und bis zu einem gewissen Grade auch das Ergriffensein beider Organe. Die Ausbreitung des Tumors in der Muskulatur des Uterus ohne deutliche Beziehungen zur Schleimhaut und sein diffuses Wachstum stimmen mit der Annahme einer sekun-

dären Erkrankung der Gebärmutter überein. Noch sehr gefestigt wird die Diagnose durch das Vorhandensein von Douglas-Metastasen. Während solche beim Uterus-Carzinom fast nie beobachtet werden, kommen sie bei weiter fortgeschritteneren Ovarialtumoren ziemlich häufig vor. Hervorzuheben ist der Befund von nekrotischen Stellen im Uterustumor. Sekundäre Veränderungen in Form von Nekrosen sind in den Metastasen doch recht selten, wenn der primäre Tumor davon frei ist".

In der umfassenden Arbeit von Frankl findet sich nur ein Fall von primärem Ovarialkarcinom mit Metastasen auf dem Lymphwege in den Uterus und selbst dieser Fall ist nicht mit absoluter Sicherheit als solcher zu bewerten.

77jährige Frau, die 11 Partus und einen Abortus durchgemacht hatte. 27 Jahre vor ihrer Erkrankung bestand Menopause, 4 Monate vorher Harndrang, erschwerte Harnentleerung, blutiger Harn. In den letzten Tagen konnte die Patientin nicht spontan urinieren und mußte katheterisiert werden. Es bestand keine Abmageruug. Die am 14. 10. 1912 ausgeführte Operation förderte folgendes Präparat zutage:

Uterus vergrößert, weich die Schleimhaut war in eine fingerdicke, graurote, schwammige Masse umgewandelt, welche einen Saft abstreifen ließ. Das rechte Ovarium war eine dickwandige, von Blutungen durchsetzte Cyste. Die rechte Tube zeigte in der Mitte eine Verdickung und war daselbst starr: ihre Schleimhaut war an dieser Stelle dick, am Durchschnitt vorquellend. Das linke Ovarium war übernußgroß, in einen dünnwandigen Cystensack verwandelt, der von grauweißen, weichen medullaren Massen nahezu erfüllt war. Auch im rechtsseitigen Cystensack fanden sich ähnliche Tumormassen.

Die mikroskopische Untersuchung der Ovarialtumoren ergab die Diagnose: Adenokystoma papilliferum malignum mit lebhafter Wucherung der epithelialen Elemente an der Oberfläche der vielfach ramifizierten, meist schlanken Papillen. Im Uterus fand man zwischen normalen Uterindrüsen oder herdförmig aneinandergelagerten, cystisch erweiterten Drüsen, Herde eines erweiterten papillären Karzinoms, welche mehr oder minder vollkommen abgeschlossene cystische Kavitäten darstellten, die im Innern reichlich papilliforme Exkreszenzen mit lebhaft wucherndem Oberflächenepithel erkennen ließen.

In der Tube fanden sich neben lediglich entzündlich veränderten Stellen auch Partien, wo papilläre und mannigfach ramifi-

zierte Exkreszenzen weit ins Tubenlumen vorragten. An ihrer Basis ging das atypische und vielschichtige Epithel eine Strecke weit die Tubenwand entlang, um dann unvermittelt in das typische Epithel überzugehen. Man fand auch gelegentlich kleine lymphatische Herde in der Tube. Im Adnexstiel keine Krebsherde.

„Der Fall ist mit größter Wahrscheinlichkeit so zu deuten, daß das primäre Adenokystoma ovarii papilliferum malignum die Tube entweder lymphatisch oder — was plausibler ist —, direkt durch Transport losgelöster Bröckel vom Lumenherd karzinomatös besiedelt hat; an der Tubeninnenfläche implantierte Bröckel haben dann in ihrer Umgebung karzinomatose Umwandlung mit sich gebracht, wobei nicht auszuschließen ist, daß sowohl lymphatisch als auch auf die eben beschriebene Propagationsart die krebsige Erkrankung vom Ovarium auf die Tube gleichzeitig erfolgt ist. Ungemein viel hat die Annahme für sich, daß es im weiteren Verlaufe zur Auspressung von Krebspartikeln aus der Tube in den Uterus kam, woselbst eine Implantation erfolgte. Der Krebs verdrängte hier die normale Schleimhaut zum großen Teil, ohne sie ganzlich zu zerstören. Lymphatische Herde in der Uterusmuskulatur waren nicht zu finden.

Es ist somit die Annahme gerechtfertigt, daß das Ovarium die Abgabestelle, der Uterus (vermutlich unter Vermittlung der Tube) die Aufnahmestation gewesen ist. Das histologische Bild sowohl als auch die logisch verfolgbare Straße der Krebspropagation lassen eine Abhängigkeit der beiden Tumoren voneinander und zwar im eben beschriebenen Sinne als nahezu sichergestellt erklären".

In der Arbeit von Lessing über „Metastasierung beim primären und sekundären Ovarialkarzinom", findet sich ebenfalls noch ein Fall, der hier in den Rahmen dieser Arbeit gehört.

Frau H., 55 Jahre alt. Klinische Aufnahme am 3. 8. 1921.

Deutlich ausgeprägte Kachexie, chronische Nephritis, schmerzhafte Resistenz in der linken Nierengegend.

V. U.: Scheide mittelweit, Portio plump, an sie anschließend

der etwas vergrößertr anteflektierte Uterus. Links neben der Uteruskante ein kleiner, faustgroßer, derbknolliger Tumor, mit dem Uterus einerseits und der Beckenwand andererseits fest verwachsen; nach oben hin waren die Darmschlingen an ihm adhärent. Auf der rechten Seite ein ähnlicher, ebenfalls harter knolliger Tumor, der auch mit der Umgebung verwachsen, aber wesentlich kleiner war.

Klinische Diagnose: Doppelseitiges Ovarialkarzinom mit links-Hydroncphrose und Nephritis.

Da angenommen wurde, daß die Nierenschädigung im wesentlichen eine Folge des eingekeilten malignen Tumors der linken Seite war, wurde abomminale Totalexspiration in Sakralanästhesie vorgenommen.

Uterus grau, mit beiden Adnexen rings in Darmschlingen eingebettet und an der Beckenwand fest adhärent. Verwachsungen wurden gelöst der Tumor vollständig exstirpiert. Jedoch war das Peritoneum des Beckenbodens schwielig verdickt und wies noch einzelne Prominenzen auf. Da eine Peritonealisierung der Scheidengegend unmöglich war, wurden die verbackenen Blinddarmschlingen mit dem Peritoneum der Blasengegend vereinigt. Abtastung der übrigen Bauchorgane ergab: Magen gesund, Leber verdickt und hart, linke Niere größer als die rechte, Metastasen an den Darmschlingen nicht feststellbar; Drüsen nicht zu fühlen.

Vom 6. Tage an nach der Operation wurde mit Röntgenbestrahlung begonnen, am 17. Tage erfolgte Entlassung in gutem Zustand.

Makroskopischer Befund des Operationspräparates:

Uterus kleinfaustgroß, linkes Ovarium von Apfelgröße, derb mit höckeriger Oberfläche; auf dem Durchschnitt außer einer mehrkammerigen Cyste, am Rande derbes, weiß-gelbliches, markiges Tumorgewebe. Linke Tube bis zum istmischen Abschnitt kleinfingerdick aufgetrieben, lag dem Ovarium bogenförmig an, sodaß man an eine Tuboovarialcyste denken konnte. Man hatte den Eindruck, als seien die Tumormassen in das Lumen der Tube eingedrungen und bewirkten die merkwürdige Auftreibung. Die genauere Untersuchung zeigte aber, daß sich die Tube ohne besondere Schwierigkeiten von dem Ovarium ablösen ließ. Auf einem Querschnitt durch die Tube erkannte man, daß das Lumen obliteriert und durch Tumormassen ersetzt war.

Rechtes Ovarium, nur von etwa Pflaumengröße, bot auf dem Durchschnitt das Bild eines papillären Kystoms dar; Teile des Ovarialgewebes waren noch vorhanden.

Rechte Tube etwas verdickt und dem Ovarium dicht angelagert.

Der Durchschnitt durch den Uterus zeigte neben einer leicht

verdickten Muskulatur am Kavum, besonders in der Fundusgegend bröcklige, weiche Tumormassen, die ohne weiteres als Korpuskarzinom angesprochen werden konnten. In der Muttermundslippe eine kirschkerngroße Metastase.

Zunächst war auch hier wieder klarzustellen, welcher Tumor der primäre war und in welcher Weise seine Ausbreitung auf die anderen Organe stattfand. Trotz genauen Absuchens der Bauchorgane während der Operation, wurde kein maligner Tumor des Magendarmtraktus und keinerlei Drüsenmetastasen gefunden. Mikroskopisch wurden untersucht: Beide Ovarien, beide Tuben und der Uterus.

1) Linkes Ovarium: Schon mit bloßem Auge erkannte man in einem ziemlich dichten Grundgewebe feinste Cystenbildung; mikroskopisch handelte es sich um Cysten mit dünnen, papillären Wucherungen. Das Epithel an der Oberfläche der Papillen war an vielen Stellen mehrschichtig bis zur Bildung solider Stränge und zeigte dadurch deutlich die maligne Zellenwucherung an. Auch destruierendes Wachstum war vorhanden: Drüsige Zapfen wucherten zentrifugal in das Stroma ein und bildeten dort isolierte und verzweigte Herde. Es handelt sich also um das Bild eines carcinomatös degenerierten Kystadenoma ovarii papilliferum serosum.

2) Rechtes Ovarium: Das rechte Ovarium zeigte neben deutlichem Ovarialstroma mit einigen Corpora albicantia gleichfalls eine Cyste mit papillärem Bau. Wenn auch das Epithel hier zum größten Teil einschichtig war und nur an vereinzelten Stellen stärkere Wucherungsvorgänge erkennen ließ, so sprach dieser Befund doch für den Beginn einer carcinomatösen Degeneration. In der Umgebung der Cyste fand man drüsige und solide Zellstränge mit ausgesprochenem destruierendem Wachstum und mußte auch hier die Diagnose auf ein Kystadenoma papilliferum carcinomatosum gestellt werden. Selbst bis in die alten Corpora albicantia hinein fand man die lymphatische Ausbreitung der Karzinomstränge.

3) Uterus: Die Tumormasse im Fundus zeigte dichtgedrängt stehende, solide Epithelzellpolster, die nur von wenigen schmalen Bindegewebssträngen getrennt waren; scharfe Abgrenzung gegen die Umgebung. Die Zellen zeigten im Einzelnen relativ gleichmäßigen Bau und schlossen zwischen sich vereinzelte kleine, manchmal Schleim enthaltende cystische Hohlräume ein. Es war also das Bild des Adenocarcinoms, das teilweise sekundär solides Wachstum aufwies. Die ganze Uterusmuskulatur war durchsetzt von kleinen Gruppen von Tumorzellen. In der Cervixgegend bestand eine größere, schon makroskopisch erkennbare Metastase (lymphatische Ausbreitung).

Allem Anscheine nach handelte es sich nicht um ein primäres Karzinom des Uterus.

4) Linke Tube: Schnitte aus dem isthmischen Teil der Tube zeigten das bekannte enge Lumen; es war frei von Karzinom; dagegen bestand eine vollkommen lymphatische Durchwucherung der Wand mit Karzinom, das einen ähnlichen Bau aufwies, wie er beim Tumor des linken Ovariums beschrieben wurde. Schnitte aus dem ampullären Tubenanteil ließen ein Lumen völlig vermissen; es war ersetzt durch breite Stränge eines teilweise solid-wachsenden Adenokarzinoms Die Schleimhaut fehlte bis auf kleine Reste, die Wand war papierdünn.

5) Rechte Tube: Tubenwand und Schleimhaut war gut erhalten; im Lumen abgestoßene Epithelien und Leucocyten. In den Lymphgefäßen, hauptsächlich an der Peripherie der Tube, reichlich Tumormetastasen. Ein isolierter Karzinomherd fand sich dicht unter der äußersten Schicht der Ringmuskulatur.

„Ueberblickt man die hier mitgeteilten Befunde dieses Falles, so zeigt sich, daß von einem stark vergrößerten linken Ovarium, welches das typische Bild eines carcinomatös degenerierten Kystadenoma papilliferum serosum aufwies, eine Weiterverbreitung des Karzinoms auf dem Lymphwege nicht nur nach der linken Tube stattgefunden hatte, sondern, daß auch der Uterus, vermutlich auch die rechte Tube und das rechte Ovarium vom primären Karzinom des Ovarium sinistrum aus ergriffen worden sind. Eine histologische Unterscheidung der autochthon entstandenen Karzinomeinbrüche im rechten Ovarium von den etwa lymphatisch dorthin verschleppten Karzinomzellen des linken Ovariums ist natürlich nicht möglich. Es spricht aber die Ausbreitung des linksseitigen Karzinoms nach dem Corpus uteri (auf retrogradem Wege) und die Größe des Karzinoms im linken Ovarium dafür, daß in diesem der primäre Sitz der malignen Geschwulstentwicklung zu suchen ist". —

Bei der außerordentlich großen Seltenheit derartiger Metastasenbildung erschien es uns zweckmäßig, das Material der Marburger Frauenklinik daraufhin zu untersuchen. Wir können bereits über zwei Fälle von Metas-

tasenbildung berichten, die mit größter Sicherheit bei primärem Ovarialkarzinom auf dem Lymphwege in den Uterus erfolgt ist.

26. 5. 1925. Fall 1:

37 J. alte Patientin, unverheiratet. Anamnese: Als 10jähr. Mädchen Lungenentzündung, sonst angeblich immer gesund.

Familienanamnese: o. B.

1. Regel mit 13 Jahren, dann immer regelmäßig alle 4 Wochen, 3–4 Tage dauernd, mit mäßigem Blutabgang ohne besondere Beschwerden. Seit 1 Jahr ist die Periode unregelmäßiger, kommt bald etwas früher, bald etwas später, bisweilen verstärkt.

Letzte Regel vom 12.—19. Mai 1925, länger dauernd als früher, Blutabgang nicht verstärkt. Keine Blutung im Intervall.

Partus 0. Abort 0. Fluor 0.

Entstehungsgeschichte des jetzigen Leidens: Patientin kommt wegen Schmerzen und Druckgefühl im Unterleib. Die Beschwerden traten zum ersten Mal vor ungefähr 7 Wochen auf. Der Appetit der Pat. ließ nach, sie hatte dabei Druck und Völlegefühl im Leib, war leicht obstipiert; auch das Urinlassen war erschwert. Die Beschwerden nahmen allmählich zu, sodaß die Pat. sich vor 3 Wochen ins Bett legen mußte. Sie konsultierte verschiedenemale den Arzt, der zuerst an eine Magen- oder Gallenblasenerkrankung dachte, später aber eine Geschwulst im Leibe feststellte. Die Behandlung bestand in Verabreichung von Pulvern, Karlsbader Salz und warmen Umschlagen auf den Leib. Die Beschwerden wurden jedoch immer stärker, die Pat. konnte schließlich nur noch flüssige Kost zu sich nehmen und suchte daher auf Anraten des Arztes die hiesige Frauenklinik auf. In den letzten 3 Wochen außerdem starke Gewichtsabnahme.

Allgemeinbefund: Gewicht 64 kg., Größe 163 cm. Urin: E + Z —. Etwas kachektisches Aussehen, Schleimhäute blaß, Fettpolster äußerst dürftig, reduzierter Ernährungszustand.

Herz, Lunge, Mammae o. B.

Abdomen: Leibesumfang 91 cm, Leib stark vorgewölbt, deutlich wahrnehmbare Undulation; aus dem kleinen Becken ragte bis knapp einen Querfinger neben dem Nabel ein höckriger, nicht druckempfindlicher Tumor heraus, dessen Konsistenz derb erschien.

Genitale: Vulva geschlossen, Hymen ließ nur einen Finger passieren. Man stieß sofort auf einen cystischen Tumor, der das ganze Becken ausfüllte. Die Portio stand direkt hinter der Symphyse; am oberen Rande, links von der Mittellinie fühlte man bei gleichzeitig vorgenommener Rectaluntersuchung an dem cystischen, das ganze Becken ausfüllenden Tumor kleine höckrige Prominenzen.

Vorn saß diesem Tumor, oberhalb der Symphyse eine höckrige, kleinfaustgroße Resistenz auf, die einen soliden Eindruck machte, und bis an den Nabel reichte. Ob diese Resistenz mit dem großen Tumor direkt in Zusammenhang stand, oder scheinbar durch Verwachsung und Verlötungen verbunden war, war bei der Bauchdeckenspannung nicht festzustellen. Der Uterus war isoliert nicht abzugrenzen, seitlich vom Tumor anscheinend keine Resistenz.

Diagnose: Karzinomatös degeneriertes Ovarialkystom.

Cystoskopie: Steril entnommener Mittelurin klar, Katheterismus nur möglich durch Senken des Pavillons. Blasenloch sehr stark gehoben, sodaß nur ein schmaler Spalt bestand. Bei der Betrachtung der Blasenwand fand man die Gefäße stark erweitert und vorspringend. Schleimhaut im Trigonum gerötet, starke Schleimauflagerungen, nirgends bullöses Oedem. Ferner war die vordere Blasenwand stark gerötet und mit Schleim bedeckt.

Diagnose: Stark hyperämische Blase, Zystitis trigoni.

Behandlung: Probelaparotomie.

Operationsbericht: 28. 5. 1925.

Schnitt in der Mittellinie von der Symphyse bis etwas über den Nabel. Nach Eröffnung des Peritoneums wurden etwa $1^1/_2$ l bernsteingelber, klarer, Ascitesflüssigkeit abgelassen. Nach Zurückstopfung der Darmschlingen, deren Serosa spiegelglatt war, bot sich im Becken folgender Befund:

Uterus faustgroß, seine Oberfläche war höckrig, durch zahlreiche erbsen- bis wallnußgroße Myomknoten. Die Serosa war an den Seiten und an der Hinterfläche spiegelglatt, nach vorn zu fanden sich Verwachsungsstränge zur Blase.

Hinter dem Uterus lag ein cystischer, fast den ganzen Douglasschen Raum ausfüllender Tumor, der mit dem linken Ligamentum ovarii proprium zusammenhing und der das in einen Tumor umgewandelte linke Ovarium darstellte.

Das rechte Ovarium war taubeneigroß, die Oberfläche uneben. Mit dem Ligamentum latum war es durch Verwachsungsstränge verbunden. Beim Vorwälzen des linksseitigen Ovarialtumors zeigte sich, daß er mit seiner Hinterfläche mit der Umgebung verwachsen war. Der Tumor riß ein, und es entleerte sich reichlich, etwas blutigseröse Flüssigkeit und sehr viel nekrotisches Gewebe. Nachdem der Tumor vollständig aus seinen Verwachsungen gelöst war, sah man auf dem Rectum zahlreiche papilläre Erhebungen und Excreszenzen. Man beabsichtigte, den Uterus mitsamt den Adnexen zu exstirpieren, oder wenigstens ihn supravaginal zu amputieren. Es wurde aber wegen des schlechten Allgemeinzustandes der Patientin auf eine Radikaloperation verzichtet und nur vom Uterus zwei große, keil-

förmige Partien in der Gegend der Tubenecke excidiert, da man befürchten mußte, daß sich die Loslösung des Uterus von der Blase sehr schwer gestalten könnte und dadurch die Operation zu sehr verlängert werden könnte. Außerdem wurde ein kleines Myomknötchen zur histologischen Untersuchung mit entfernt Nach sorgfältiger Blutstillung wurden die Bauchdecken wieder geschlossen.

Man beabsichtigte eine energische Röntgenbestrahlung folgen zu lassen, in der Hoffnung, daß sowohl die Myome, als auch die papillären Excreszenzen auf dem Darm zurückgehen würden.

Operationsdiagnose lautete: Uturus myomatosus, karzinomatös degeneriertes linksseitiges Ovarialkystom.

Das durch die Operation gewonnene Präparat zeigt folgenden makroskopischen Befund:

Makroskopischer Befund: Die Wand des über kindskopfgroßen Tumors ist nach außen vollkommen glatt und spiegelnd und von weißlicher Farbe. Die 8 cm lange Tube mit dem zarten unveränderten Fimbrienende verläuft bogenförmig an der Vorderfläche des Tumors. Hie und da findet man aber auf der Oberfläche kleine, rötliche, weiche Auflagerungen, die ein glasiges Aussehen zeigen und sich abstreifen lassen. An der Innenwand findet man zahlreiche, dunkelrote, mit Blut durchsetzte Partien, an einzelnen Stellen sieht man flächenhafte Rauhigkeiten, die durch ein grau-rötliches, weiches Gewebe gebildet werden. Die Dicke der Cystenwand ist sehr wechselnd, an manchen Stellen ist sie über Daumen dick, und in diesen Stellen findet man außer soliden Partien auch cystische Anteile, in denen man mitunter kleine, papillenartige Erhebungen erkennen kann.

Mikroskopischer Befund:

Ovarium: Während man in dem rein cystischen Anteil außer einem wohlgebauten Bindegewebe und einem an manchen Stellen noch erhaltenen Cylinderepithel nichts besonderes feststellen kann, findet man in den soliden Anteilen, daß es sich um papilläre Bildungen handelt mit ausgesprochener Vielschichtigkeit des Epithels. Das histologische Bild ist ein sehr buntes, da wohlerhaltene Partien mit stark durchbluteten und nekrotischen abwechseln. Jedoch ist die morphologische Struktur noch wohl zu erkennen. Es handelt sich histologisch um ein Blastoma cilioepitheliale serosum cysticum et papillare karcinomatosum.

Tube: Die Tube mit der anliegenden Tumorwand wird ebenfalls histologisch untersucht. Die Tubenfalten zeigen einen vollkommen normalen Aufbau. Von Karzinomteilen kann im Tubenlumen nichts gefunden werden. Dagegen findet man in den Lymphspalten der Mesosalpinx Tumoranteile, die genau den gleichen Aufbau wie der Tumoranteil des Ovariums aufweisen. Leider ist aber das Ge-

webe schon bereits so nekrotisch, daß die Kernfarbe schlecht angenommen wird und eine mikrophotographische Darstellung nicht ausgeführt werden kann.

In der excidierten Uteruswand, weit vom Endometrium entfernt, sieht man ebenfalls Tumormetastasen, die in ihrem Aufbau vollkommen dem papillären Ovarialkarzinom gleichen. Diese Metastasen liegen zum größten Teil in den Lymphgefäßen und Lymphspalten der Uteruswand, zumeist in der Nähe der unveränderten Gefäße. An manchen Stellen ist die Endothelauskleidung noch deutlich zu erkennen.

Das isoliert excidierte Uterusknötchen erwies sich histologisch als ein typisch aufgebautes Fibromyom, ohne Zeichen von Malignität.

Fall 2:

54jähr. Patientin suchte die Klinik wegen Schmerzen und Anschwellung des Leibes auf. Vor 2 Monaten bemerkte sie, daß der Leib dicker wurde, daß sie selbst aber am ganzen übrigen Körper abmagerte. Seit 14 Tagen bestanden erhebliche Schmerzen in den Beinen.

Erste Periode mit 17 Jahren, dann regelmäßig alle 4 Wochen, von vier- bis fünftägiger Dauer, mit normaler Blutung, ohne Beschwerden. Patientin hatte 5 Spontangeburten durchgemacht, keine Aborte

Seit 5 Jahren Menopause.

Sowohl die eigne Anamnese, wie auch die Familienanamnese ergab nichts Besonderes.

Allgemeinbefund: Patientin sah blaß, kachektisch aus, jedoch fand sich an den inneren Organen keine nennenswerte Veränderung. An den unteren Extremitäten bestand ein leichtes Oedem.

Abdomen: Der Leib war aufgetrieben, der größte Umfang betrug 100 cm., der Nabel war vollkommen verstrichen. Auf der Höhe des Nabels deutlicher tympanitischer Klopfschall, an den seitlichen Partien, sowie dicht über der Symphyse Dämpfung. Durch Lagewechsel konnten die typischen Verschiebungen festgestellt werden; die man beim Ascites anzutreffen pflegt. Palpatorisch fand sich deutlich Fluctuation und über dem linken Schambeinast konnte man einen ballotierenden Tumor hindurchfühlen.

Genitalbefund: Normale Behaarung des Mons veneris und der Vulva. Niedriger, vernarbter Damm. Vulva klaffte, bereits ohne Pressen waren beide Vaginalwände sichtbar.

Vaginaluntersuchung: Scheide weit, bequem für 2 Finger passierbar, Scheidenwände glatt. Die atrophische kleine Portio lag dicht hinter der Symphyse und war so fest nach vorn gedrängt, daß sie sich kaum bewegen ließ.

Der Uterus ließ sich nicht durchtasten. Das ganze hintere

Scheidengewölbe wurde vorgedrängt durch eine derbe, das ganze Becken ausfüllende, unbewegliche Tumormasse; nur links, oberhalb des linken Schambeinastes war ein beweglicher Tumoranteil zu finden.

Diagnose: Ascites, doppelseitige maligne Ovarialtumoren.

Operationsbericht: Hautschnitt in der Mittellinie zwischen Nabel und Symphyse. Nach Eröffnen des Abdomens floß sofort klare gelbe Ascitesflüssigkeit ab. Darnach lagen das Becken und die Bauchorgane frei. Das Netz war kurz und mit zahlreichen harten, erbsengroßen Knötchen durchsetzt. Am Darm, sowie an Magen und Leber konnten keine Knötchen nachgewiesen werden. Dagegen waren aber sämtliche Mesenterialdrüsen geschwollen und schimmerten als weiße Knoten durch. Im Becken fand man einen kleinen, gegen die Symphyse plattgedrückten Uterus und links über ihm einen weißen, beweglichen Tumor, der vom linken Ovarium ausging. Wie bereits palpatorisch festgestellt, fand sich der ganze Douglas'sche Raum von einem zweiten Tumor ausgefüllt, der sowohl mit der Beckenwand, als auch mit der hinteren Uteruswand verwachsen war. Es gelang ohne Zerreißung diesen zweiten Tumor stumpf aus seinen Verwachsungen zu lösen, auch er wurde gesondert exstirpiert. Dann folgte die Totalexstirpation der Gebärmutter.

Da die Peritonealisierung Schwierigkeiten machte, wurde das Rectum zur besseren Deckung mit der hinteren Scheidenwand möglichst dicht vernäht. Außerdem wurde noch ein Knötchen aus dem Netz exstirpiert und dann das Peritoneum fortlaufend geschlossen, und die Bauchwunde durch die typischen Etagennähte vereinigt.

Makroskopischer Befund: Der kleinere, linksseitige Tumor hat eine glatte Oberfläche, ist von ziemlich harter Konsistenz und mißt 10 · 7 : 5,5 cm. Auf dem Durchschnitt sieht man, daß er nicht vollkommen solide ist und größtenteils aus einem weißlich-gelblichen Gewebe besteht. Einzelne Anteile der Geschwulst sind nekrotisch, erweicht. Das Gewicht beträgt 200 gr. —

Der größere, rechtsseitige Tumor mißt 15 : 11 : 6,5 cm, die Oberfläche ist nicht vollkommen glatt infolge der aufgelagerten bindegewebigen Adhaesionsstränge. Die Konsistenz entspricht vollkommen der des kleineren Tumors, nur an einzelnen Stellen lassen sich erweichte cystische Partien durchpalpieren. Auf dem Durchschnitt ist der Tumor markig-gelblich. Mitunter wird diese homogene gelbliche Partie von mehr weißlichen Streifen durchzogen. Dicht unterhalb der Oberfläche finden sich Erweichungsherde von Kirsch- bis Taubeneigröße.

Die makroskopisch normale Tube ist mit diesem Tumor entfernt worden und verläuft im Bogen über dessen Kuppe. Gesamtgewicht beträgt 690 g.

Der Uterus ist glatt, an der Hinterfläche finden sich einige Verwachsungsstränge. Die linke Tube befindet sich an normaler Stelle. Die Sondenlänge des Uterus beträgt 8,5 cm, die äußere Länge 10 cm. Auf dem Durchschnitt ist die gesamte Uteruswand gleichmäßig verdickt, die Schleimhaut allein mißt 5 mm. Makroskopisch sind im Uterus keinerlei Tumoranteile zu finden.

Mikroskopischer Befund des Ovarialtumors:

Man findet zumeist große, durch spärliches Bindegewebe abgetrennte Tumorparenchymnester, die aus epithelialen Zellen bestehen und oftmals kleinere Vacuolen aufweisen, um die sich die cylindrischen Epithelzellen kranzartig gestellt haben. Diese Vacuolen sind von einer homogenen Masse ausgefüllt, die sich mit Mucincarmin nicht färbt. An manchen Stellen ist aber die Abgrenzung gegenüber dem Bindegewebe nicht sehr scharf, sodaß die Geschwulst mitunter eine ausgesprochene Sarkomähnlichkeit aufweist. Wiederum an andern Stellen finden sich Anteile, die mehr dem Medullärkrebs gleichen. Mitosen lassen sich in solchen Stellen häufig finden. Im Ganzen ist das histologische Bild recht wechselnd; am meisten gleicht es noch den primären Ovarialkarzinomen, die Robert Meyer als Carzinoma cylindromatosum und die von Werdt als Granulosa-Zelltumoren anspricht. (Siehe Abb.).

Beide Tumoren weisen im Großen und ganzen dasselbe histologische Bild auf.

Die gleichen Tumoranteile lassen sich nun aber auch in den Lymphspalten der Tuben nachweisen, wohingegen das Tubenlumen vollkommen frei ist Man sieht sowohl in den Lymphspalten der Tubenwand als auch der Tubenfalten vereinzelte Metastasen. Ueberall aber ist das Tubenepithel intakt und das Tubenlumen frei von Karzinom. Beide Tuben weisen die gleiche Veränderung auf.

Wie in den Tuben, so finden sich auch in den Saftspalten der Uteruswand derartige Tumormetastasen, die fast bis zum Endometrium vorgedrungen sind. Das Endometrium selbst zeigt eine ausgesprochene glanduläre, cystische Hyperplasie, wie sie gerade in letzter Zeit von einer Reihe von Autoren, bei nicht mehr menstruierenden Frauen, in Verbindung mit Granulosazelltumoren angetroffen sind. (Robert Meyer; H. O. Neumann; Schiffmann, Isbruch).

Auch die Geschwulstknoten des Netzes zeigen histologisch den gleichen Geschwulstparenchymaufbau wie das Ovarialcarcinom.

Zusammenfassend können wir uns dahin äußern, daß es sich in den beiden mitgeteilten Fällen um Ovarialcarcinome handelt. Im ersten Falle liegt ein Blastoma cilio-

epitheliale cysticum et papillare carcinomatosum vor, im zweiten Falle ein Carcinoma cylindromatosum sive Granulosazellcarcinom. In den Lymph- und Saftspalten der Mesosalpinx (Fall 1) und in der Tubenwand (Fall 2) finden sich Tumorpartikelchen, die genau denselben morphologischen Aufbau aufweisen, wie das Ovarialcarcinom. Ebenso konnten wir dieselben morphologischen Tumorpartikelchen in den Lympspalten des Myometriums finden. Somit wäre, da man in den Tubenluminis keine Tumormetastasen antreffen konnte, die Sachlage in dem Sinne geklärt, daß in voller Uebereinstimmung mit Warstadt und Werner wir uns dahin äußern müssen, daß auch das primäre Ovarialcarcinom Metastasen auf dem retrograden Lymphwege in den Uterus machen kann. Wie allerdings dieser retrograde lymphatische Transport zustande gekommen ist, darüber können wir nur die Vermutungen anstellen, die in der Einleitung bereits erwähnt worden sind. Da im zweiten Falle bereits die mesenterialen Lymphdrüsen weitgehende Metastasen aufwiesen, so ist es denkbar, daß hier durch Verstopfung der abführenden Lymphgefäße der retrograde lymphatische Transport zustandegekommen ist. Ebensowenig läßt sich die Frage klären, ob in diesem zweiten Falle der eine Eierstockstumor als Metastase des anderen aufzufassen ist. Histologisch können wir diese Frage nicht entscheiden, da es ja auch sehr gut denkbar ist, daß a priori in beiden Ovarien eine Disposition zu Geschwulstbildung vorhanden gewesen war. Sehen wir doch auch bei den benignen nicht metastasierenden Ovarialblastomen nicht allzu selten beide Ovarien durch Tumoren verändert.

Nach derartigen Feststellungen glaube ich nun berechtigt zu sein, angeben zu können, daß es sich in beiden Fällen um eine echte Metastasierung primärer Ovarialcarcinome auf dem Wege der Lymphbahn in den Uterus handelt.

Nach diesen Erörterungen gibt es keinerlei Unter-

schied in der Therapie der primären und der sekundären Ovarialcarcinome, auch dann nicht, wenn mit Sicherheit bei der Operation das Carcinom als primäres erkannt werden sollte. Es besteht die alte Forderung auch hier wieder zu Recht, in jedem Fall von Ovarialcarcinom so radikal als möglich zu operieren, d. h. die Totalexstirpation des Uterus und der beiden Adnexe auszuführen. Inwieweit dabei die gleichzeitige Radikaloperation des primären Magen- und Darmcarcinoms auszuführen ist, läßt sich nicht generell, sondern nur von Fall zu Fall entscheiden.

Eine weitere selbstverständliche Forderung ist es, das ganze zum Genitalapparat zugehörige Lymphsystem und das Peritoneum aufs genaueste nach Metastasen zu durchforschen und sichtbare Metastasen, soweit es technisch überhaupt möglich ist, zu entfernen. Da man nun aber niemals mit absoluter Sicherheit für die vollkommene Entfernung aller Carcinomteile bürgen kann, empfiehlt es sich in jedem Falle, eine Nachbehandlung mit Röntgenstrahlen vorzunehmen, zumal, da in der Literatur eine ganze Reihe von Fällen bekannt ist, in denen bei sicher unvollständig operiertem primären Ovarialcarcinom durch eine Röntgentherapie, wenn auch keine Dauerheilung, so doch eine jahrelange Verzögerung des sonst so progredient fortschreitenden Leidens erzielt werden konnte, z. B. Straßmann, Schäfer, Bretschneider, v. Jaschke, Flatau, E. Zweifel, v. Franqué.

Zum Schluß meiner Arbeit ist es mir eine angenehme Pflicht, Herrn Geh. Medizinalrat Professor Dr. E. Kehrer meinen Dank zum Ausdruck zu bringen für die Anregung und gütige Unterstützung bei Anfertigung der Arbeit. Ferner danke ich Herrn Privatdozent Dr. H.-O. Neumann für die weitgehende Hilfe, insbesondere bei der Herstellung der mikrophotographischen Aufnahmen.

Literatur.

1) *D'Allaines et Yves Bertrand*: Epithélioma wolfien de l'ovaire coincidant avec un cancer de la corne uterine. Ber. üb. d. ges. Gynäk. u. Gebh., Bd. 4, S. 348 u. Bd. 5, S. 357.
2) *Amann:* Ueber sekundäre Ovarialtumoren. Münchn. Med. Wochenschrift 1903.
3) *Arzt:* Adenocarzinoma papillare ovarii mit einer polypösen Schleimhautmetastase im Cavum uteri. Ztschr. f. Gebh. u. Gyn., Bd. 65.
4) *Aschoff*: Pathologische Anatomie. 4. Aufl., 1. Bd., Jena 1919.
5) *Bartels*: Das Lymphgefäßsystem. Jena 1909.
6) *Birscher*: Kombination von Ovarialkarzinom mit anderen Geschwülsten. Arch. f. Gyn., Bd. 85.
7) *Braun*: Ein Fall von Implantationsmetastase im Uterus nach primärem Ovarialkarzinom. Diss. München 1913.
8) *Bretschneider*: Naturforscherversammlung Leipzig 1922.
9) *Burckhard*: Das gleichzeitige Vorkommen von Karzinom an Uterus und Ovarium. Ztschr. f. Gebh. u. Gyn., Bd. 87.
10) *Corning*: Lehrbuch der topographischen Anatomie. 7. Aufl., Wiesbaden 1917.
11) *Döderlein-Krönig*: Operative Gynäkologie Leipzig 1921, 4. Aufl.
12) *Flatau*: Naturforscherversammlung Leipzig 1922.
13) *O. Frankl*: Beiträge zur Pathologie und Klinik des Ovarialkarzinoms mit besonderer Berücksichtigung des Carzinoma ovarii metastaticum. Arch. f. Gyn. 113.
14) *v. Franqué*: Verhandl. der Deutsch. Ges. f. Strahlentherapie 1921.
15) *Gebhard*: Ueber Carcinoma ovarii mit Metastasen in der Tube und in der Cervix. Ztrlbl. f. Gyn. 1891.
16) *Gegenbauer*: Lehrbuch der Anatomie des Menschen. 6. Aufl., Engelmann, Leipzig 1896.
17) *Glockner*: Ueber sekundäre Ovarialkarzinome. Arch. f. Gyn. 72.
18) *Haendly*: Beiträge zur Ausbreitung und Metastasierung von Uterus- u. Ovarialkarzinomen. Ztrlbl. f. Gyn., Bd. 99.
19) *Hauser*: Multiple primäre Karzinome des weiblichen Genitalapparates. Arch. f. Gyn., Bd. 99.
20) *Heinrichs*: Martins Handbuch der Krankheiten der weibl. Adnexorgane, Bd. 2 „Die Krankheiten der Eierstöcke und Nebeneierstöcke".

21) *Isbruch*: Ueber Granulosazelltumoren der Ovarien insbesondere bei älteren Frauen, mit gleichzeitiger Schleimhauthypertrophie des Uterus. Ztrlbl. f. Gyn. 1926, Nr. 2.
22) *v. Jaschke*: Naturforscherversammlung Leipzig 1922
23) *Jesset*: Ein Fall von sekundärer carzinomatöser Wucherung in Uterus und Scheide nach früher maligner Geschwulst des Eierstocks. Ztrbl. f. Gyn. 1908 Nr. 9.
24) *E. Kehrer*: Die physiologischen und pathologischen Beziehungen der weiblichen Sexualorgane zum Tractus intestinalis und besonders zum Magen. Karger, Berlin 1905.
25) *Margarete Kohlmann:* Ueber die Disposition der Ovarien zu metastatischer Erkrankung bei Karzinom bezw Sarkom eines anderen Organes. Ztschr. f. Gebh. u. Gyn., Bd. 79.
26) *Kraus*: Ueber das Zustandekommen der Krebsmetastasen im Ovarium bei primärem Krebs eines anderen Organs. Monatsschr. f. Gebh u. Gyn., Bd. 14.
27) *Krömer*: Die Lymphorgane der weiblichen Genitalien. Arch. f. Gyn 73.
28) *Küstner*: Isolierte Metastase eines primären Ovarialkarzinoms in der Cervix und Portio uteri. Monatsschr. f. Gebh. u. Gyn., Bd. 64.
29) *Lamparter*: Ueber Kombination maligner Ovarialtumoren mit Magenkarzinom. Diss. Tübingen 1901.
30) *Lessing*: Metastasierung bei primärem und sekundärem Ovarialkarzinom. Arch. f. Gyn. 116.
31) *Littauer*: Ueber Krebs der Gebärmutter und des Eierstocks bei derselben Person. Ztrlbl. f. Gyn. 1891, S. 68.
32) *Mackenrodt*: Ges. f. Geburtsh u. Gyn. zu Berlin, am 13. Dez. 1901; Ztrlbl. f. Gyn. 1902.
33) *Robert Meyer*: Drei Beiträge zur Kenntnis seltenerer Ovarialtumoren. Arch. f. Gyn. 109.
34) *H.-O.Neumann*: Störungen des menstruellen Zyklus u. pathologischer Schleimhauthypertrophie bei Granulosazelltumoren. Ztrlbl. f. Gyn. 1925, Nr. 48.
35) Derselbe: Carcinoma mucocellulare ovarii s. Krukenbergtumor. Arch. f. Gyn. 122.
36) *Offergeld:* Ueber das sekundäre Uteruskarzinom. Ztschr. f Gebh. u. Gyn., Bd. 64.
37) *Penkert*: Zentralblatt für Gynäkologie 1909, Nr. 24.
38) *Pfannenstiel*: Die Erkrankungen des Eierstocks und Nebeneierstocks. Veits Hdb. d. Gyn., Bd. 4.
39) *Polano:* Zur Technik der Darstellung von Lymphbahnen. Dt. Med. Wochenschr. 1902, Nr. 27.

40) Derselbe: Beiträge zur Anatomie der Lymphbahnen im menschlichen Eierstock. Monatsschr. f. Gebh. u. Gyn. 1903, Bd. 17.
41) *Pribram*: Zur Pathologie und Therapie maligner Ovarialtumoren. Ztschr. f. Gebh. u. Gyn., Bd. 88, Heft 1
42) *Rauber-Kopsch*: Lehrbuch der Anatomie des Menschen, Abt. III. Leipz. 1919.
43) *Reichel*: Ueber das gleichzeitige Vorkommen von Karzinom des Uterushörpers und des Eierstocks. Ztschr. f. Gebh. u. Gyn., Bd. 15.
44) *Sappey*: Traité d'Anatomie descriptive. Paris 1876.
45) *Schafer*: Therapie und Dauerheilung bei Ovarialkarzinom. Ztrlbl. f. Gyn. 1922, S. 514 u. 1215.
46) *Schenk*: Primärer Krukenberg'scher Ovarialtumor. Ztschr. f. Gebh. u. Gyn., Bd. 51.
47) *Schiffmann*: Postklimakterische Blutungen und Granulosazelltumor des Ovariums. Ztrlbl f. Gyn. 1926, Nr. 16.
48) *Schlagenhaufer*: Ueber das metastasische Ovarialkarzinom nach Krebs des Magens, Darmes u. anderer Bauchorgane. Monatsschr. f. Gebh. u. Gyn., Bd. 15.
49) *Schottländer*. Ueber die von den Genitalgeschwülsten des Weibes ausgehenden metastatischen Geschwülste in den übrigen Körperorganen, sowie die metastatischen Geschwülste in den weiblichen Geschlechtsorgenen.
„Die Erkrankungen des weiblichen Genitales in Beziehung zur inneren Medizin". Bd. 2. Wien 1913.
50) *Steiner*: Ueber einen Fall von kontinuierlichem Einwachsen eines Adenokarzinoma ovarii in einen adenomyotischen Uterus. Arch. f. Gyn. 1 7.
51) *Straßmann*: Verhandlungen der Deutsch. Ges. f. Strahlentherapie 1922. Ztrlbl. f. Gyn. 1921.
52) *Warstadt*: Ueber seltene Kombinationen von Karzinomen an den weiblichen Sexualorganen. Diss. Königsberg 1912.
53) *Wendeler*: Martins Hdb. d. Krankheiten der weibl. Adnexorgane, Bd. 2; „Die Krankheiten der Eierstöcke uud Nebeneierstöcke".
54. *Winter*: Ueber die Rezidive des Uteruskrebses, insbesondere über Impfrecidive. Ztschr. f. Gebh. u. Gyn., Bd. 27.
55) *E. Zweifel*: Bestrahlung des unvollkommen operierten Ovarialkarzinoms. Strahlentherapie 15, Heft 5.

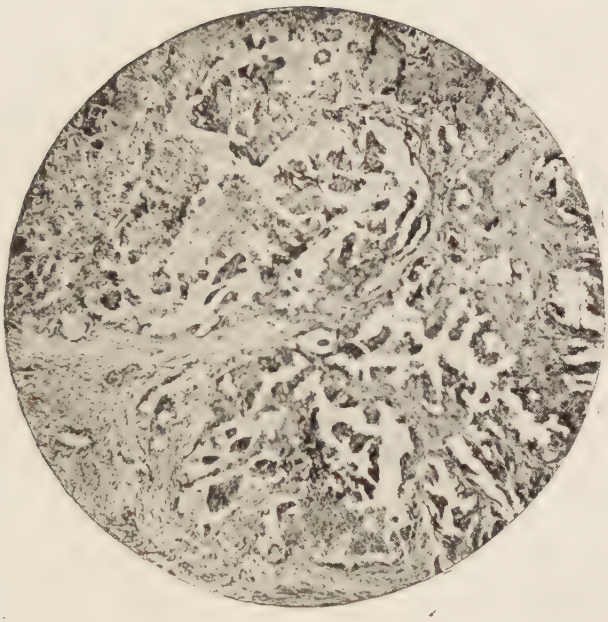

Fall I.

Primäres papilläres Ovarialcarcinom.

(Blastoma cilioepitheliale papillare carcinomatosum)

Mikrophotographie, Leitz Obj. 3 Okul. 2, Balglänge 25 cm,

Vergrößerung etwa 62fach.

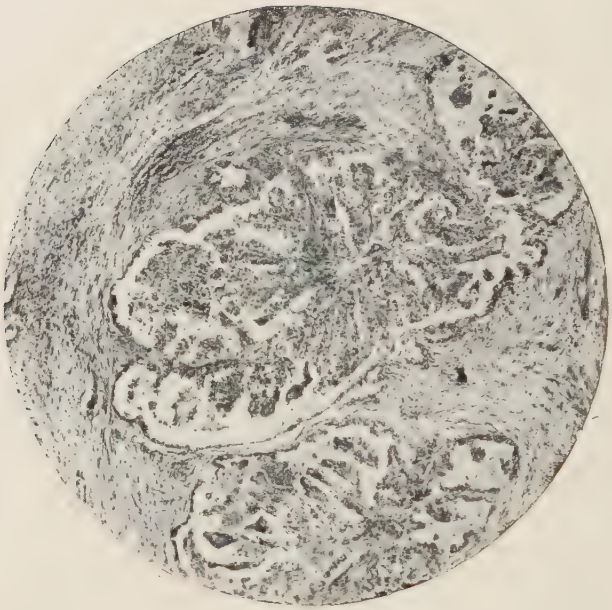

Fall I.

Carcinommetastase in der Uteruswand.

Mikrophotographie, Leitz Obj. 3 Okul. 2, Balglänge 25 cm,
Vergrößerung etwa 62 fach.

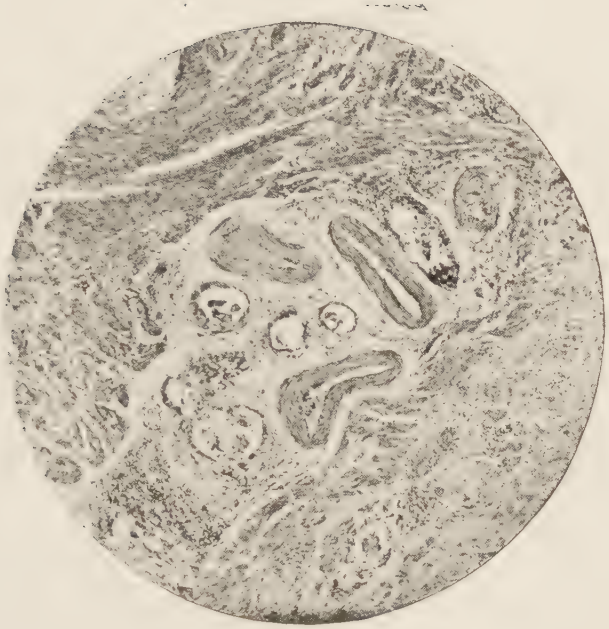

Fall I.

Metastase in der Uteruswand.

(in Lymphgefäßen und in der Nachbarschaft der Gefäße)
Mikrophotographie, Leitz Obj. 3 Okul. 2, Balglänge 25 cm,
Vergrößerung etwa 62fach.

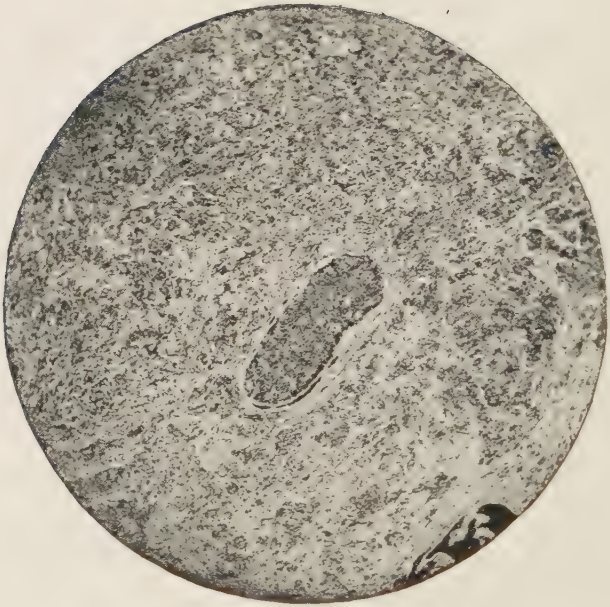

Fall II.

Ovarialcarcinom.

Mikrophotographie, Leitz Obj. 3 Okul. 2, Balglänge 25 cm,
Vergrößerung etwa 62fach.

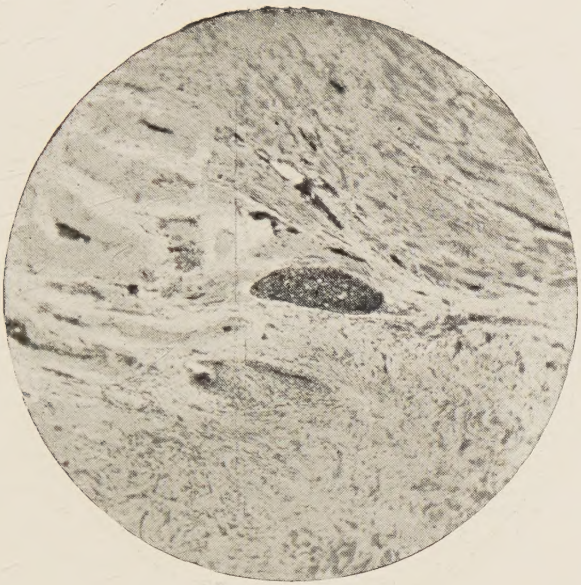

Fall II.

Carcinommetastase in den Lymphspalten der Tubenwand.

Mikrophotographie, Leitz Obj. 3 Okul. 2, Balglänge 25 cm, Vergrößerung etwa 62 fach.

Fall II.

Carcinommetastase in der Uteruswand.

Mikrophotographie, Leitz Obj. 3 Okul. 2, Balglänge 25 cm,

Vergrößerung etwa 62 fach.

Lebenslauf.

Am 26. August 1902 wurde ich, *Walter Schmelz*, in Wiesbaden (Hess.-Nassau) geboren, als vierter Sohn des praktischen Arztes Dr. med. *Karl Schmelz* und dessen Ehefrau *Erna*, geb. Angersbach. Von meinem 7. bis zum 10. Lebensjahr besuchte ich die Vorschule in Wiesbaden und trat Ostern 1912 in die Sexta des Königlich-humanistischen Gymnasiums in Wiesbaden ein. Ostern 1921 verließ ich nach bestandener Reifeprüfung das Gymnasium, um mich dem Studium der Medizin zu widmen. Vom Sommersemester 1921 bis Sommersemester 1923 besuchte ich die Universität Erlangen und legte dort am 25. Juli 1923 die ärztliche Vorprüfung ab. Zum klinischen Studium bezog ich dann im Wintersemester 1923/24 die Universität Marburg und bestand hier vor der ärztlichen Prüfungskommission die ärztliche Prüfung am 11. Juni 1926. Vom 1. Juli bis 31. Oktober 1926 war ich an der Universitätsfrauenklinik zu Marburg als Medizinalpraktikant tätig und bin seit 1. November 1926 als Medizinalpraktikant an der Medizinischen Klinik zu Marburg beschäftigt.

Als Lehrer verehre ich:

in Marburg:

Bonhoff, Burckhardt, Dold, Freudenberg, Göppert, Gürber, Hildebrand, Kehrer, Läwen, Moog, E. Müller, W. Müller, Rieländer †, Ruete, Schall, Scharnke, Schenk, Schwenkenbecher, Stargardt, Stertz, Uffenorde, Versé, Wiedhopf, Wieloch, Zangemeister.

in Erlangen:

Fischer, Fleischmann, Hasselwander, Noack, Schulz, Spuler, Weinland, Wiedemann.